

**GAMBARAN HISTOPATOLOGI PANKREAS MENCIT DIABETES MELLITUS  
SETELAH PEMBERIAN EKSTRAK ETANOL BONGGOL BUAH NANAS  
(*Ananas comosus* (L.) Merr)**

**HISTOPATHOLOGICAL DESCRIPTION OF PANCREAS MENCIT DIABETES MELLITUS  
AFTER GIVING ETHANOL EXTRACT (*Ananas comosus* (L.) Merr)**

Masayu Azizah<sup>1</sup>, Fitri Ramadhanti<sup>2</sup>, Agnes Rendowati<sup>3</sup>

<sup>1</sup>Program Studi S1 Farmasi, STIFI Bhakti Pertiwi Palembang

<sup>2</sup>Farmakologi, STIFI Bhakti Pertiwi

<sup>3</sup>Biologi Farmasi, STIFI Bhakti Pertiwi

Email : [zizaloeng@gmail.com](mailto:zizaloeng@gmail.com)

Submisi: 2 Ferbruari 2019; Penerimaan:15 Februari 2019 ; Publikasi : 28 Februari 2019

**ABSTRAK**

Perubahan gaya hidup dan sosial ekonomi di era globalisasi saat ini dapat menyebabkan meningkatnya angka *non communicable disease*, salah satunya diabetes mellitus (DM). Penelitian ini bertujuan untuk mengetahui pengaruh pemberian ekstrak etanol bonggol buah nanas (*Ananas comosus* (L.) Merr) terhadap gambaran histopatologi pankreas mencit diabetes mellitus yang diinduksi aloksan. Hewan uji yang digunakan adalah mencit putih jantan dengan berat badan 20 – 30 gram yang diaklimatisasi selama 7 hari. Penelitian ini dibagi dalam lima kelompok perlakuan yaitu kelompok I merupakan kelompok normal, kelompok II merupakan kelompok kontrol negatif yang diinduksi aloksan, kelompok III, IV, dan V yaitu kelompok yang diberikan ekstrak etanol bonggol buah nanas dengan dosis 125 mg/kgBB (P1), 250 mg/kgBB (P2), dan 500 mg/kgBB (P3). Pengujian dilakukan melalui pemeriksaan histopatologi jaringan organ pankreas mencit dengan metode pewarnaan *Hematoxylin Eosin* (HE). Parameter yang diukur yaitu jumlah persentase kerusakan sel pankreas mencit yang mengalami piknosis, karioreksis, dan kariolisis pada masing-masing kelompok. Hasil penelitian ini menunjukkan bahwa bahwa ekstrak etanol bonggol buah nanas (*Ananas comosus* (L.) Merr) memiliki efektivitas dalam memperbaiki kerusakan sel pankreas yang mengalami piknosis, karioreksis, dan kariolisis karena seluruh kelompok sediaan uji memiliki perbedaan bermakna dengan kelompok kontrol negatif. Secara farmakologi dari ke 3 dosis ekstrak etanol bonggol buah nanas (*Ananas comosus* (L.) Merr) pada dosis 500 mg/kgBB yang paling optimum dalam memperbaiki kerusakan sel pankreas mencit diabetes mellitus.

Kata Kunci : *Ananas comosus* L, mencit diabetes, histopatologi pankreas.

**ABSTRACT**

Changes in lifestyle and socio-economy in the current era of globalization can lead to increased rates of non communicable disease, one of which is diabetes mellitus (DM). This study aimed to determine the effect of giving pineapple hump ethanol extract (*Ananas comosus* (L.) Merr) to the histopathology of pancreatic diabetes mellitus mice induced by alloxan. The test animals used were male white mice with a body weight of 20-30 grams acclimatized for 7 days. The study was divided into five treatment groups, namely group I was the normal group, group II was the negative control group induced by alloxan, group III, IV, and V, namely the group given pineapple fruit extract ethanol 125 mg / kgBB (P1), 250 mg / kgBB (P2), and 500 mg / kgBB (P3). Tests were carried out through histopathological examination of the pancreatic organ tissue of mice by *Hematoxylin Eosin* (HE) staining. The parameters measured were the percentage of damage to mice pancreatic cells that experienced necrosis in each group. The results of this study indicate that pineapple hump ethanol extract (*Ananas comosus* (L.) Merr) has effectiveness in repairing damage to pancreatic cells that experience picnosis, karyorexis, and karololysis because all groups of test preparations have significant differences with the negative control group. Pharmacologically from the 3 doses of ethanol extract of pineapple hump (*Ananas comosus* (L.) Merr) at a dose of 500 mg / kgBB which is the most optimum in repairing damage to pancreatic cells in diabetes mellitus mice.

Keywords: *Ananas comosus* L, diabetic mice, pancreatic histopathology.

## PENDAHULUAN

Diabetes mellitus dianggap sebagai salah satu masalah kesehatan utama di seluruh dunia saat ini. Menurut *American Diabetes Association (ADA)* pada tahun 2010, diabetes mellitus adalah suatu kelompok dari penyakit metabolik yang ditandai dengan tingginya kadar gula darah di atas nilai normal yang disebabkan oleh terganggunya sekresi insulin, kerja insulin itu sendiri atau keduanya.

Berdasarkan data *World Health Organization (WHO)* tahun 2010, ada 220 juta orang di dunia yang terkena diabetes di tahun 2004 dan akan berlipat ganda pada tahun 2030. *International Diabetes Federation (IDF)* pada tahun 2013, memprediksi kenaikan jumlah penyandang diabetes mellitus dari 5,1 juta pada tahun 2013 menjadi 529 juta pada tahun 2030. Riset Kesehatan Dasar (2013) memprediksi terjadi peningkatan dari 1,1% (2009) menjadi 2,1% (2013). Penduduk dengan usia  $\geq 15$  tahun yang menyandang diabetes mellitus adalah 6,9%. Meskipun terdapat perbedaan angka prevalensi, laporan diatas menunjukkan adanya peningkatan jumlah penyandang diabetes mellitus sebanyak 2-3 kali lipat pada tahun 2030.

Keadaan hiperglikemia cenderung menimbulkan efek yang tidak baik bagi kesehatan tubuh, sebab kadar glukosa darah yang tinggi cenderung mendorong terbentuknya radikal bebas atau spesies oksigen reaktif melalui mekanisme oksidasi reduksi dengan mendorong lebih banyak donor elektron ke dalam rantai transport elektron di mitokondria (Brownlee, 2001).

Insulin sangat berperan penting dalam proses metabolisme glukosa, karena insulin bertugas dalam memecah glukosa yang diserap ke dalam tubuh menjadi glikogen untuk di simpan sebagai cadangan makanan. Insulin disintesis di dalam sel  $\beta$  pankreas tepatnya di retikulum endoplasma. Insulin akan disekresikan bila ada rangsangan berupa peningkatan kadar glukosa dalam darah. Kemudian insulin akan berikatan dengan insulin *receptor substrate* di membran sel jaringan perifer dan ikatan antara insulin dengan reseptor tersebut akan menghasilkan sinyal untuk regulasi dan proses metabolisme glukosa di dalam sel (Goodman & Gilman, 2012).

Menurut Bray dkk, (2000) spesies oksigen reaktif atau *Reactive Oxygen Spesies (ROS)* terlibat dalam patogenesis diabetes mellitus, ROS akan merusak sel- $\beta$  pankreas, mengakibatkan penurunan perlindungan sistem antioksidan dalam sel- $\beta$  pankreas. Antioksidan dalam sel- $\beta$  pankreas meliputi superoksida dismutase (SOD), katalase (CAT), glutathion peroksidase (GPx) pada penderita diabetes mellitus, kadar antioksidan ini menurun. Gambaran histopatologi pankreas yang diinduksi aloksan adalah adanya infiltrasi sel-sel mononuklear ke dalam pulau Langerhans, infiltrat sel radang terjadi akibat adanya proses inflamasi dari sel T. Pada awalnya sel T menyebabkan sedikit kerusakan pada sel beta pankreas, selanjutnya menginisiasi terjadinya proses radang dengan atau tanpa sekresi sitokin untuk mengaktifkan sel T lainnya, dan menyebabkan kerusakan total sel beta, kemudian menyebabkan diabetes (Riduan, 2015).

Nanas (*Ananas comosus* (L.) Merr) merupakan salah satu buah yang paling disukai di dunia. Jus buah ini menempati urutan ketiga yang paling disukai di seluruh dunia setelah jus jeruk dan jus apel (Cabrera dkk, 2001). Kandungan bromelin adalah salah satu enzim proteolitik yang terdapat di dalam tanaman. Di dalam bidang industri enzim bromelin dimanfaatkan sebagai bahan pelunak daging (Muntari dkk, 2012). Keunggulan dari bromelin yaitu sebagai antiinflamasi, autoimun, sehingga bromelin lebih banyak digunakan dalam 3 bidang kesehatan. Pemberian dengan oral dari enzim bromelin membuktikan dapat menjadi anti inflamasi dan *analgesic* pada pasien yang mengidap penyakit rheumatik arthritis, dimana salah satunya merupakan penyakit autoimun (Pavan dkk, 2012).

Berdasarkan penelitian Ramadhiani, (2015) menunjukkan bahwa pemberian ekstrak etanol kulit buah nanas pada dosis 250 mg/kgBB dapat menurunkan kadar glukosa darah mencit hiperglikemia dan meningkatkan kadar superoksida dismutase. Intensitas warna tertinggi terdapat pada kelompok perlakuan hewan coba yang diberi ekstrak etanol kulit buah nanas dosis 250 mg/kgBB. Sedangkan peneliti (Hasanah, 2016) menunjukkan hasil gambaran histologi pankreas yang diberi kimbul dengan pewarnaan imunohistokimia dan *Chromium*

*Hematoxylin Gomori* memiliki jumlah sel beta pankreas lebih banyak dibandingkan kelompok perlakuan Na-CMC dan kelompok glibenklamid.

Oleh karena itu, peneliti ingin melakukan penelitian mengenai perubahan gambaran histopatologi organ pankreas pada mencit model diabetes yang diinduksi aloksan dengan menggunakan pewarnaan *Hematoxylin Eosin* (HE).

**METODE PENELITIAN**

Penelitian ini dilaksanakan pada bulan Februari 2018-Mei 2018 di laboratorium penelitian, laboratorium Farmakologi, laboratorium Khusus Patologi Anatomi Dyatnitalis Palembang.

Hewan yang digunakan untuk penelitian ini adalah 25 mencit putih jantan *Galur swiss webster* berumur 2-3 bulan dengan berat badan 20-30 g, yang diaklimatisasi selama 7 hari.

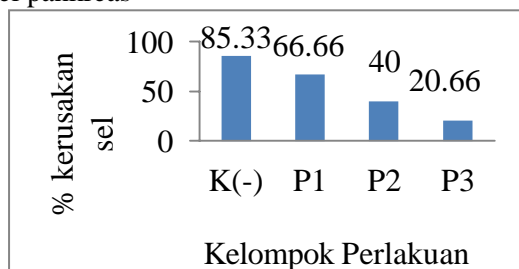
Metode yang digunakan dalam penelitian ini merupakan metode eksperimental, dengan melakukan pembedahan hewan uji dan diambil salah satu organ pankreas untuk pemeriksaan histopatologi dengan pewarnaan *Hematoxylin Eosin* (HE).

Analisa data dengan menghitung jumlah kerusakan sel yang mengalami piknosis, karioreksis, dan kariolisis. Kemudian dari data tersebut dihitung rata-rata persentase kerusakan sel pankreas yang disajikan dalam bentuk tabel dan diagram, distribusi data yang diperoleh dilakukan uji normalitas dengan *Shapiro Wilk*, dan dilakukan pengujian homogenitas menggunakan *Levene Test*. Hasil kedua uji ini terpenuhi, maka selanjutnya dilakukan uji *One Way ANOVA* dan dilanjutkan uji *Duncan* untuk melihat dosis mana yang paling efektif.

**HASIL PENELITIAN**

1. Persentase perubahan sel pankreas yang mengalami kerusakan.

Tabel 1. Hasil persentase rata-rata kerusakan sel pankreas



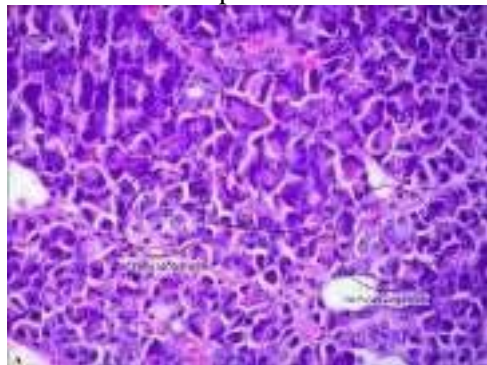
| Kelompok uji | Persentase kerusakan sel |          |          | Rata-rata persentase |
|--------------|--------------------------|----------|----------|----------------------|
|              | Mencit 1                 | Mencit 2 | Mencit 3 |                      |
| Normal       | 0                        | 0        | 0        | 0                    |
| Kontrol (-)  | 80%                      | 90%      | 86%      | 85,33                |
| P 1          | 67%                      | 73%      | 60%      | 66,66                |
| P 2          | 43%                      | 37%      | 40%      | 40,00                |
| P 3          | 16%                      | 23%      | 23%      | 20,66                |

Keterangan:

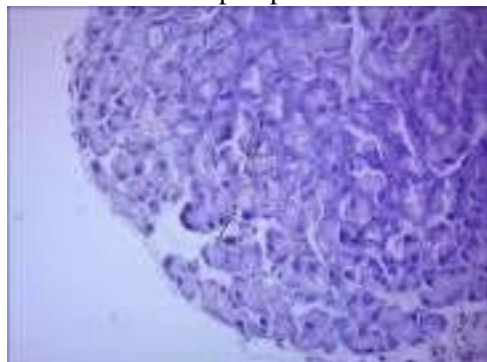
- P 1 = Perlakuan I dengan dosis 125 mg/kgBB
- P 2 = Perlakuan II dengan dosis 250 mg/kgBB
- P 3 = Perlakuan III dengan dosis 500 mg/kgBB

2. Diagram batang persentase kerusakan sel pankreas
- Gambar 1. Hasil diagram batang persentase kerusakan sel pankreas
3. Hasil gambaran histopatologi pankreas mencit diabetes mellitus

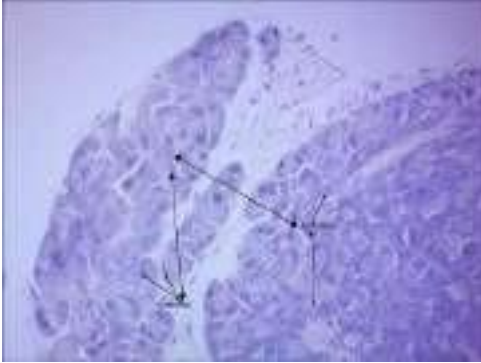Gambar 1. Kelompok normal



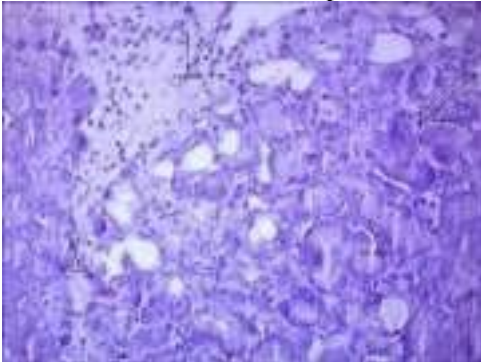
Gambar 2. Kelompok piknosis



Gambar 3. Kelompok karioreksis



Gambar 4. Kelompok kariolisis



## PEMBAHASAN

Hasil penelitian pemberian ekstrak etanol bonggol buah nanas (*Ananas comosus* (L.) Merr) terhadap perubahan gambaran histopatologi pankreas pada kelompok normal tidak mengalami kerusakan seperti piknosis, karioreksis, dan kariolisis.

Kelompok kontrol negatif adalah kelompok mencit yang diinduksi aloksan tetapi tidak diberi ekstrak etanol bonggol buah nanas. Hasil pengamatan kerusakan sel pankreas pada kelompok K(-) didapatkan gambaran histopatologi sel pankreas mengalami piknosis, karioreksis dan kariolisis yaitu sebesar 85,33%. Kerusakan sel pankreas ini diakibatkan oleh paparan dari aloksan. Kerusakan oksidatif yang disebabkan oleh aloksan menyebabkan penurunan diameter pulau Langerhans (Qodari, 2011). Aloksan juga dapat merusak biomakromolekul seperti lipid, fosfolipid, dan karbohidrat yang merupakan komponen dinding sel serta DNA yang berada di dalam inti sel.

Kelompok P 1 yang diberi ekstrak etanol bonggol buah nanas (*Ananas comosus* (L.) Merr.) dengan dosis 125 mg/kgBB berbeda bermakna dengan kelompok P 2 yang merupakan kelompok perlakuan setelah

pemberian ekstrak etanol bonggol buah nanas (*Ananas comosus* (L.) Merr.) dosis 250 mg/kgBB mencit karena pada P 2 persentase penurunan kerusakan sel pankreas lebih baik dibandingkan dengan P 1 karena kerusakan sel pankreas pada kelompok P 1 ditemukan gambaran histopatologi pankreas yang mengalami piknosis, karioreksis dan kariolisis sebesar 66,66% dan P 2 sebesar 40%.

Kelompok P 3 yang merupakan kelompok perlakuan setelah pemberian ekstrak etanol bonggol buah nanas (*Ananas comosus* (L.) Merr.) dosis 500 mg/kgBB terdapat perbedaan bermakna karena nilai persentase pada kelompok P 3 terjadi perubahan yang signifikan dibandingkan pada tiap kerusakan kelompok perlakuan. Kelompok P 3 mengalami penurunan jumlah kerusakan piknosis, karioreksis dan kariolisis sebesar 20,66%. Hal ini kemungkinan karena kandungan dalam ekstrak bonggol buah nanas yang dapat menurunkan glukosa darah yaitu enzim bromelin (Muntari dkk, 2012).

Menurut Ladhams dkk (1999) enzim bromelin adalah enzim proteolitik yang dapat menghambat produksi sitokin dan menghambat sinyal sel yang menyebabkan produksi IL2 terhambat, namun bromelin tidak toksik dan tidak mempengaruhi proliferasi sel. IL2 yaitu salah satu pro-inflamatory sitokin sehingga jika dihambat maka kemungkinan inflamasi yang disebabkan karena respon imun dapat juga dihambat oleh bromelin. Terjadinya penurunan kadar glukosa darah pada kelompok perlakuan dikarenakan enzim bromelin membantu penyembuhan sel  $\beta$  pankreas yang sebelumnya mengalami kerusakan, sehingga sel  $\beta$  mengalami penyembuhan dan kerja insulin tidak terjadi gangguan, dan glukosa bisa diedarkan ke dalam seluruh tubuh tanpa adanya gangguan.

Hasil yang diperoleh dari persentase kerusakan sel pankreas dilanjutkan dengan uji statistik *Anova*. Sebelum menggunakan uji *Anova* dilakukan pengujian normalitas dan homogenitas data terlebih dahulu. Uji normalitas digunakan untuk mengetahui apakah populasi data itu berdistribusi normal dan memiliki nilai yang seragam (Priyatno, 2010). Pada penelitian ini uji normalitas yang digunakan adalah uji *Shapiro-Wilk* dan diperoleh hasil dari persentase kerusakan sel

pankreas bahwa data telah memenuhi uji normalitas dengan nilai signifikansi ( $p > 0,05$ ). Uji homogenitas digunakan mengetahui apakah beberapa varian populasi data homogen atau tidak (Priyatno, 2010). Pada penelitian ini uji homogenitas yang digunakan adalah uji *Levene's Test* dan diperoleh dari hasil persentase kerusakan sel pankreas menunjukkan bahwa data telah memenuhi uji homogenitas dengan nilai signifikansi 0,163 ( $p > 0,05$ ). Berdasarkan uji *Shapiro-Wilk* dan uji *Levene's Test* menunjukkan bahwa data semua kelompok perlakuan terdistribusi secara normal dan memenuhi persyaratan untuk melakukan uji *Anova* (Lampiran 9). Data yang telah normal dan homogen kemudian dianalisa dengan *One-Way ANOVA* untuk melihat ada tidaknya perbedaan persentase kerusakan sel pankreas pada mencit.

Hasil uji *One-Way ANOVA* menunjukkan bahwa ada perbedaan yang bermakna pada masing-masing kelompok perlakuan ( $p = 0,000$ ), sehingga analisa dapat dilanjutkan dengan menggunakan uji *Duncan* (Lampiran 10) pada tingkat kepercayaan 95%. Berdasarkan analisa *Duncan* menunjukkan kontrol negatif tween 80 1% memiliki perbedaan yang bermakna dengan semua kelompok perlakuan karena berada pada subset yang berbeda (Lampiran 10). Sedangkan pada seluruh kelompok perlakuan terdapat perbedaan yang bermakna. Dilihat dari nilai signifikannya kelompok ekstrak etanol bonggol buah nanas dosis 500 mg/kgBB terdapat perbedaan bermakna karena nilai persentase pada kelompok P 3 terjadi perubahan yang signifikan dibandingkan pada tiap kerusakan kelompok perlakuan.

Berdasarkan hasil pembahasan diatas, dapat disimpulkan bahwa ekstrak etanol bonggol buah nanas (*Ananas comosus* (L.) Merr) memiliki efektivitas dalam memperbaiki kerusakan sel pankreas yang mengalami piknosis, karioreksis, dan kariolisis karena seluruh kelompok sediaan uji memiliki perbedaan bermakna dengan kelompok kontrol negatif. Secara farmakologi dari ke 3 dosis ekstrak etanol bonggol buah nanas (*Ananas comosus* (L.) Merr) pada dosis 500 mg/kgBB yang paling optimum dalam memperbaiki kerusakan sel pankreas mencit diabetes mellitus karena

terjadi penurunan nilai persentase sebesar 20,66%

## SIMPULAN

1. Pemberian ekstrak etanol bonggol buah nanas (*Ananas comosus* (L.) Merr) dapat memperbaiki pankreas mencit diabetes mellitus dilihat dari gambaran histopatologi yang mengalami piknosis, karioreksis, dan kariolisis.
2. Ekstrak etanol bonggol buah nanas (*Ananas comosus* (L.) Merr) pada dosis 500 mg/kgBB merupakan dosis optimum dalam memperbaiki kerusakan sel pankreas mencit diabetes mellitus.

## REFERENSI

1. Cabrera, H. A. P., Menezes H.C., Oliveira, J. V., Batista, R.F.S. (2001). Evaluation of residual levels of benomyl, methyl parathion, diuron, and vamidothion in pineapple pulp and bagasse (Smooth cayenne). *J. Agric. Food Chem.* 48 (11): 5750-5753. Diakses dari <http://www.ncbi.nlm.nih.gov/m/pubmed/11087549>
2. Ganong, W.F. (2002). *Buku ajar fisiologi kedokteran*. (20<sup>th</sup> ed). Editor; Widjaja kusumah, H.M. (2002) Jakarta: Penerbit Buku Kedokteran EGC.
3. Halim, J. (1990). *Atlas praktikum histologi*. ( <sup>th</sup> ed). Jakarta: Penerbit Buku Kedokteran EGC.
4. Hasanah, U. (2016). *Profil sel beta pankreas pada tikus diabetes yang diberi umbi kimpul (Xanthosoma sagittifolia* (L.) Schott.). Skripsi. Fakultas Kedokteran, Universitas Sebelas Maret, Surakarta. Diakses dari <http://digilib.uns.ac.id>
5. Junqueira, L.C., Carneiro, J. (2007). *Basic histology: Text & atlas*, Tenth Ed, dalam :Tambayong, J., *Histologi Dasar : Teks & Atlas*, (10<sup>th</sup> ed), Jakarta : Penerbit Buku Kedokteran EGC.
6. Priyatno, D. (2010). *Paham analisa statistik data dengan SPSS*. Jakarta: Media Kom.
7. Pavan., Rajendra., Jain, S., Shraddha., Kumar, A. (2012). *Properties And Therapeutic Application Of Bromelain: A Review*. Hindawi Publishing Corporation Biotechnology Research International. Diakses dari

- <http://www.hindawi.com/reviewarticle/downloads>
8. Ramadhiani, A.R. (2015). *Pengaruh ekstrak etanol kulit buah nanas (ananas comosus (L.) merr.) terhadap glukosa darah dan kadar superoksida dismutase (sod) pada mencit hiperglikemia secara in vivo*. Skripsi. Fakultas Farmasi, Universitas Sumatera Utara, Medan. Diakses dari <http://text-id.123dok.com>
  9. Sukandar, Yulina, Elin, Retnosari., Sigit I., Joseph, Adnyana, Ketut I., Setiadi, Prayitno, Adji A., dan Kusnandar. (2008). *ISO farmakoterapi*. PT.ISFI Penerbitan, Jakarta.